

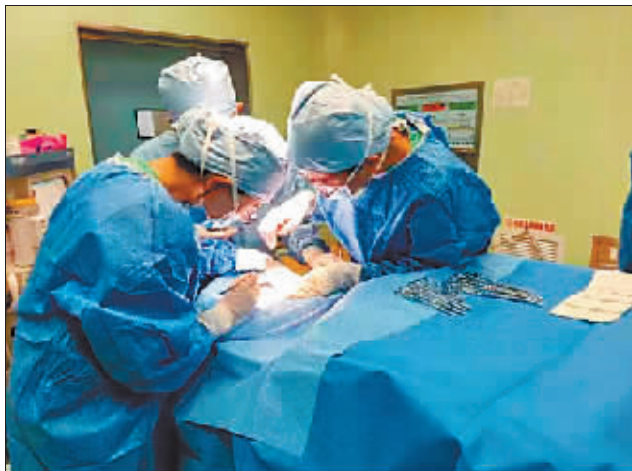## 高烧40℃、呕吐不止、颈部肿起却查不到原因

# 饮酒误吞“酒瓶嘴” 男孩进了ICU

本报讯(田为 方若冰 记者 刘菊)近日,哈医大二院接诊了一名刚刚结束高考的18岁男子,患者高烧近40℃、呕吐不止、颈部肿起,病因十分蹊跷。医生经过层层筛查,发现罪魁祸首竟是一块酒瓶碎片。在医生的努力救治下,患者已转危为安。

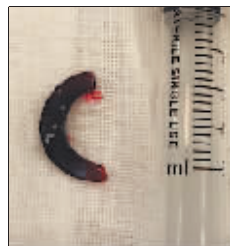小王今年18岁,十几天前,刚结束高考的他因为感觉考得不错,便与同学们聚餐吃饭,之后感觉嗓子不舒服,还以为不小心咽了瓜子皮,便没在意。事后不久,他逐渐感觉吞咽困难,开始发烧,颈部肿起无法进食。21日,小王的病情逐渐加重,被家人送往哈医大二院。

经影像学检查,医生发现小王的食管咽喉部有异物。小王随即被转入消化科急诊进行胃镜检查,医生发现小王的食管入口位置有大量脓液渗出,但未发现任何异物。医生们追问他近期吃了什么,小王也说不清楚,因此无法通过患者的描述了解异物的性质。奇怪的是,医生经消化内镜检查也没有发现异物,便立刻请耳鼻喉科



专家会诊。

耳鼻咽喉头颈外科一病房主任田霖丽赶来为小王会诊,发现他右侧颈部隆起,摸着比较硬,伴有波动感。因为这个位



手术取出的  
半个啤酒瓶嘴。

耳鼻咽喉  
头颈外科一病房  
医生为患者  
紧急手术。

处已经形成脓肿和气肿,食道入口可见半圆形异物,大概有4厘米长。在手术中,医生切开小王的颈部探查,逐层打开皮肤、肌肉、分离血管后,发现他位于右侧甲状腺背面的食道已经破损,有大量脓性分泌物涌出,一个硬质异物穿透了食道壁。

田霖丽主任将异物取出,经过清洗辨认,发现异物竟然是半个啤酒瓶嘴,长度足有4厘米左右,尖端锋利,玻璃片紧邻甲状腺和颈总动脉,如果不及时取出,后果不堪设想。

术后,医生们帮着小王仔细回忆,线索逐渐清晰。原来,十多天前,小王和同学们聚餐时频频举杯庆祝。小王喝到兴头上,没发现酒瓶在碰杯时已经碎裂,于是误将碎片喝了下去。

小王术后转入ICU治疗观察,生命体征平稳,术后第二天顺利拔管。ICU医生刘文华特意和家属为小王查了高考成绩,得知自己高考成绩过了重本线,小王激动得热泪盈眶。

置靠近颈动脉,患者的肿胀不断加重,十分危险,因此决定为小王实施急诊手术探取异物。

手术前颈部CT显示,小王的食道入口

## 女子一憋尿小肚子就痛 原是间质性膀胱炎作怪

本报讯(林颖 董宇翔 记者 杨艳)家住大庆市的李阿姨今年65岁,最近总感觉自己得了一种“怪”病,只要一憋尿,小肚子就特别痛,膀胱就像要裂开了一样。为缓解疼痛,李阿姨就不得不跑到洗手间排尿,一晚上上十几次厕所,基本睡不着觉。得不到好好休息的李阿姨血压也升高了,心脏病也犯了,用她自己的话讲,这真是“生不如死”了。

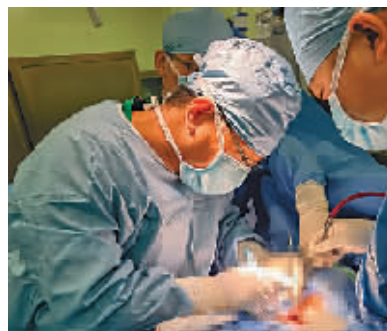
近日,李阿姨来到了黑龙江省医院泌尿外三科,找到于雷主任就诊。于雷根据李阿姨的情况,为她安排了系统的检查,同时利用省内最先进的尿动力仪排除了患者有其他泌尿系疾病的可能。最终得出结论,李阿姨得的是间质性膀胱炎。根据病情需要,于雷随后为李阿姨安排了膀胱

水扩张术治疗,术后,李阿姨尿痛症状彻底消失了,尿频的症状也得到了根本上的缓解。

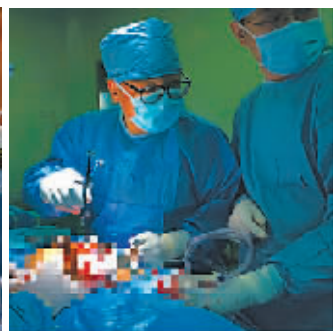于雷表示,间质性膀胱炎也称膀胱疼痛综合征,是一种慢性非细菌性膀胱炎。该病以尿频、尿急、夜尿和(或)盆腔疼痛为主要临床表现。尿培养检查没有细菌生长,故该病使用抗生素没有效果。同时间质性膀胱炎有更重要的病理表现,身体里面针对膀胱发生了某种免疫反应,使膀胱黏膜造成损伤,神经根在尿液刺激下,从而造成疼痛。

于雷强调,间质性膀胱炎被称为整个盆底疾病中非常难治性疾病的五大杀手之一,很多患者会产生非常严重的后果,因此必须给予重视。

## 小伙先天胸椎畸形 “禁区”手术助其挺起脊梁



哈医大二院干部外科病房医生为患者进行手术。



骨科医生为患者进行手术。

本报讯(田为 曹玥 孙毅 记者 刘菊)胸椎后凸畸形最常见的表现是驼背,不仅影响人的外表和气质,严重时也会对自身的呼吸系统、神经系统产生不利影响。近日,35岁的陈先生因先天性胸椎发育畸形来到哈医大二院就诊。

陈先生告诉记者,从小他每次弯腰时胸背部都会不舒服,尤其是近5年来,每次活动后还会感到剧烈疼痛。在家人的陪伴下,他来到哈医大二院干部外科病房奚春阳副主任门诊就诊。经影像学检查,奚春阳发现陈先生患有严重的胸椎侧后凸畸形,伴有两节胸椎先天发育畸形,需手术治疗。

在手术室麻醉科医师的精准麻醉下,3名医生共同为陈先生进行了胸椎侧后凸畸形VCR截骨矫形植骨融合内固定术。经过5个小时紧张有序的操作,手术

顺利完成,出血量仅600毫升。手术后第4天,陈先生已经可以佩戴腰椎支具独自站立行走了。

据奚春阳介绍,胸椎VCR截骨矫形术因其风险高、并发症多,被多数医生认为是脊柱外科的禁区,稍有不慎就可能导致患者出现下肢神经功能障碍甚至是瘫痪的后果。

骨科主任闫景龙教授表示,治疗方案会根据脊柱畸形不同程度,应用不同的截骨矫形技术。扎实的解剖学基础、丰富的手术经验、详实的术前规划、专业的团队配合是脊柱矫形手术成功的关键要素。目前,哈医大二院脊柱外科不断精进自身技术,利用神经电生理监测、脊柱3D打印、O臂导航系统等技术的辅助,近年来完成了多例脊柱畸形截骨矫形等高难度手术。

### 公示

本人王欣,身份证号为:230105197006291921。现为位于香坊区电碳厂周边棚改项目征收范围内的一处房屋主张权利人,房屋喷号A1-68,房屋建筑面积27.3平方米,该房屋为本人所有,房屋权属无争议。如本人承诺与事实不符,因该房屋产生任何纠纷由本人承担一切法律责任。

公示期为三天(2022年6月25日至2021年6月27日),如有异议,请自本公告之日起三日内,将异议书面材料送达哈尔滨市香坊区房屋征收事务中心。

异议书面材料送达地址:哈尔滨市香坊区房屋征收事务中心,香坊区旭东街55-7号,联系电话:0451-82103831。

### 公示

本人宋军,身份证号为:232326196209242951。现为位于香坊区电碳厂周边棚改项目征收范围内的一处房屋主张权利人,房屋喷号A2-34,房屋建筑面积20.66平方米,该房屋为本人所有,房屋权属无争议。如本人承诺与事实不符,因该房屋产生任何纠纷由本人承担一切法律责任。

公示期为三天(2022年6月25日至2021年6月27日),如有异议,请自本公告之日起三日内,将异议书面材料送达哈尔滨市香坊区房屋征收事务中心。

异议书面材料送达地址:哈尔滨市香坊区房屋征收事务中心,香坊区旭东街55-7号,联系电话:0451-82103831。

### 公示

本人李久苏,身份证号为:232303197908173836。现为位于香坊区电碳厂周边棚改项目征收范围内的一处房屋主张权利人,房屋喷号A2-149,房屋建筑面积19.85平方米,该房屋为本人所有,房屋权属无争议。如本人承诺与事实不符,因该房屋产生任何纠纷由本人承担一切法律责任。

公示期为三天(2022年6月25日至2021年6月27日),如有异议,请自本公告之日起三日内,将异议书面材料送达哈尔滨市香坊区房屋征收事务中心。

异议书面材料送达地址:哈尔滨市香坊区房屋征收事务中心,香坊区旭东街55-7号,联系电话:0451-82103831。

### 公示

本人韩荣军(公民身份号码:230104196702024033)是哈市松北区红光村,外松集建(97)字第04-1-039号,建筑占地310.45平方米房屋的受让人,原房屋所有权人张锡元的房屋已于2000年10月15日实际转移至韩荣军,原房主张锡元及其家人联系不上。韩荣军现以该房屋所有人的身份做出承诺:现上述房屋由韩荣军办理征收并签订补偿协议,如果侵犯他人权益则由本人承担相应的法律责任,并退还动迁取得的相应房产及补偿。

如上述房屋所有权人存有异议的,请在本公告发布之日起十五日内,向哈尔滨市松北区红光村民委员会、哈尔滨市松北区征收整改办提出异议申请。

哈尔滨市松北区红光村委会  
2022年6月25日

### 公示

本人杨洋,身份证号为:230119198602060321。现为位于香坊区电碳厂周边棚改项目征收范围内的一处房屋主张权利人,房屋喷号A1-99,房屋建筑面积68.08平方米,该房屋为本人所有,房屋权属无争议。如本人承诺与事实不符,因该房屋产生任何纠纷由本人承担一切法律责任。

公示期为三天(2022年6月25日至2021年6月27日),如有异议,请自本公告之日起三日内,将异议书面材料送达哈尔滨市香坊区房屋征收事务中心。

异议书面材料送达地址:哈尔滨市香坊区房屋征收事务中心,香坊区旭东街55-7号,联系电话:0451-82103831。

### 公示

本人赵洪丽,身份证号为:230129197304262521。现为位于香坊区电碳厂周边棚改项目征收范围内的一处房屋主张权利人,房屋喷号A1-148,房屋建筑面积19.50平方米,该房屋为本人所有,房屋权属无争议。如本人承诺与事实不符,因该房屋产生任何纠纷由本人承担一切法律责任。

公示期为三天(2022年6月25日至2021年6月27日),如有异议,请自本公告之日起三日内,将异议书面材料送达哈尔滨市香坊区房屋征收事务中心。

异议书面材料送达地址:哈尔滨市香坊区房屋征收事务中心,香坊区旭东街55-7号,联系电话:0451-82103831。