

最高检:2022年批捕侵害未成年人犯罪3.9万人


22日,最高人民检察院新闻办公室举行最高检厅长网络访谈活动。最高人民检察院第九检察厅厅长那艳芳介绍,2022年,检察机关批准逮捕侵害未成年人犯罪3.9万人,起诉5.8万人。

那艳芳介绍,2022年,检察机关坚持立足检察职能,努力做好“双向保护”,就是在办理涉未成年人犯罪案件,既用心帮教涉罪未成年人,又全力关爱救助未成年被害人;既注重维护涉罪未成年人合法权益,也切实维护未成年被害人权益,对涉罪未成年人和未成年被害人同等保护。

坚持“零容忍”,从严惩治侵害未成年人犯罪。2022年,检察机关批准逮捕侵害未成年人犯罪3.9万人,起诉5.8万人。切实发挥“一站式”询问、救助机制作用,避免反复询问取证对未成年人造成“次生伤害”,会同公安机关、妇联等建成未成年被害人“一站式”询问取证场所2053个,较2021年增加450余个。

国际

普京和拜登隔空“喊话” 在俄乌冲突上针锋相对



俄乌冲突升级一周年前夕,间隔数小时之内,俄罗斯总统普京和美国总统拜登先后高调发表演讲,上演一场隔空“喊话”。

普京在长达1小时45分的国情咨文演讲中,超过40次提及西方、美国和北约。拜登在波兰首都华沙皇家城堡的演讲中至少8次点名普京本人,并用大段排比句批评普京。

普京在莫斯科发表国情咨文时痛批西方国家“挑起战争”,但他强调,“他们不能不认清,在战场上打败俄罗斯是不可能的”。

拜登则在演讲中强调,不会让俄罗斯在乌克兰取得胜利,“绝不”。

国内

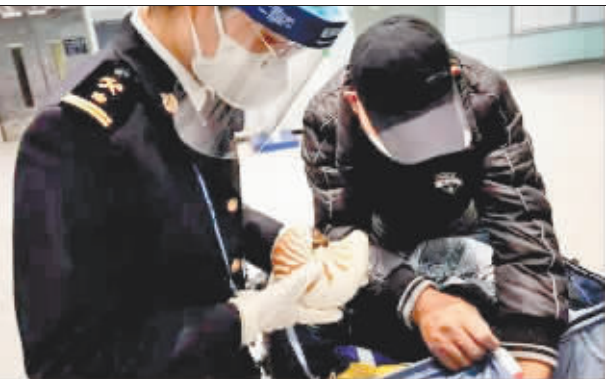内蒙古一露天煤矿发生坍塌 已造成2人死亡53人失联

22日13时许,内蒙古自治区阿拉善盟阿拉善左旗新井煤业有限公司露天煤矿发生大面积坍塌。截至目前,事故已造成2人死亡、6人受伤、53人失联。

记者从内蒙古自治区阿拉善盟应急管理等多个部门获悉,目前救援人员正在事故现场开展救援,

全力营救被困人员。据介绍,目前有8支救援队伍、334名救援人员、129台(辆)各类救援器械车辆、9名安全生产专家正在现场开展救援工作。与此同时,内蒙古自治区已经调度邻近地区救援人员赶赴现场进行支援。

首都机场海关 查获“海洋活化石”鸚鵡螺



近日,首都机场海关在旅检渠道查获旅客违规携带未向海关申报的鸚鵡螺一件。首都机场海关对鸚鵡螺暂不予放行,移交缉私部门做进一步处置。

海关提醒:鸚鵡螺属于《濒危野生动植物种国际贸易公约》(CITES)附录II列明保护的濒危动物制品。根据我国相关法律法规,除合法持有国家濒危物种进出口管理机构核发的允许进出口证明书或者物种证明外,任何贸易方式或携带、邮寄濒危物种及其制品进出境的行为均属违法,情节严重构成犯罪的将依法追究刑事责任。

鸚鵡螺在距今5亿多年前就在地球上出现,目前只是在南太平洋的深海里还有存在,是名副其实的“海洋活化石”。



加快解决房贷提前还款难

近期,住房贷款提前还款难的话题引发关注。中国人民银行、银保监会日前召开会议,要求商业银行改进提升服务质量,按照合同约定做好客户提前还款服务工作;同时加大检查处罚力度,加强违规转贷风险提示。

边栏

俄货运飞船冷却剂泄漏 系外部撞击所致



俄罗斯国家航天集团21日说,俄“进步MS-21”货运飞船停靠国际空间站期间出现的冷却剂泄漏问题,系外部撞击所致,而非制造缺陷。

俄国家航天集团21日发布的图片显示,“进步MS-21”的外部散热器上有一个直径12毫米的小孔。路透社援引该集团声明报道,空间站或飞船遭微陨石撞击的情况以前也发生过,但从来没有造成“如此严重的后果”。此外,目前世界上尚无监测系统可追踪如此小的微陨石,即直径1毫米左右。

“进步MS-21”货运飞船本月11日停靠国际空间站期间出现冷却剂泄漏问题,于18日脱离空间站,19日坠入太平洋。

综合新华社等报道

产后方知腿患静脉血栓 远东微创取栓消除病症 “私人订制”歼灭宝妈体内“隐形杀手”

小腿胀痛以为产后浮肿

家里添人进口本是大喜事,可刚当上妈妈没几天,33岁的孙女士却苦不堪言:“躺着也疼,坐着也疼,走路更疼。上不了台阶,腿抬不起来,下床时必须得用人搀扶才能站起来。”孙女士回忆,从怀孕后期开始,她的左腿就出现水肿、疼痛等症状。

“我以为孩子出生后能得到缓解。”坐月子期间,孙女士每天靠按摩小腿缓解疼痛感,但是疼痛感不仅没有减弱,反而更加强烈,她这才意识到腿部肿胀或许不是孕期水肿。

微创手术疏通堵塞血管

看着饱受折磨的孙女士,家人慕名带她来到黑龙江远东心脑血管医院就诊。刘丽教授接诊后,经过专业设备检查,孙女士被确诊为下肢深静脉血栓。考虑到孙女士正处于哺乳期,刘丽教授及其专家团队为孙女士“私人订制”了治疗方

案——采用下腔静脉滤器置入、导管溶栓、球囊扩张和血栓抽吸术,帮助其消除病痛。

手术如期进行,经右股总静脉穿刺成功后,刘丽教授凭借高超的技术和多年的经验,通过导丝、导管,球囊扩张后对左腓静脉、左腓静脉、左股浅静脉、左股总静脉及左髂外静脉进行溶栓,30分钟后对左腓静脉、左股浅静脉、左股总静脉、左髂外静脉进行血栓抽吸,反复抽吸数次,造影提示静脉血流通畅。

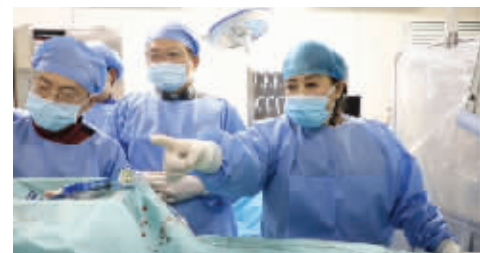产后警惕下肢静脉血栓

目前,孙女士恢复良好并顺利出院。出院前,她向院方送去了感谢信,感谢刘丽教授及医护团队对她的治疗、关心和帮助。

刘丽教授介绍,女性妊娠期间体重增加、活动量减少、血管舒张减弱,很容易出现下肢深静脉血栓,这就需要孕妇和家属提高认识,学会区分。正常孕期的水肿,双腿、双脚的肿胀一定是对称的且皮肤有弹性,当孕妇休息或把双腿双脚抬高时,肿胀会消失。

如果两条腿粗细、弹性、颜色均不同,且一条腿伴有肿胀和疼痛感,应警惕深静脉血栓的可能。

刘丽教授建议,女性在妊娠期间要尽量避免久坐久站,应适当运动促使下肢静脉回流,以改善血液循环。为有效预防深静脉血栓,孕妇也可以使用医用静脉曲张袜或压力治疗仪。如果发现两条腿粗细、弹性、颜色均不同,且一条腿伴有肿胀和疼痛感,应及时到医院接受检查,做到早发现、早诊断、早治疗。



刘丽教授带领团队亲自主刀