

百余只“急性子”江鸥提前回哈

再过半月，松花江两岸、哈尔滨大剧院等地都能看到“白精灵”

□本报记者 王铁军/文 “哈报手机记者”手帕/摄

近期气温回升，加速冰雪融化，松花江哈尔滨段开江日期较常年提前7天。“刚开江，这些‘急性子’就飞来了，欢迎你们‘回家’！”2日，有摄影爱好者在江边拍到迁徙归来的江鸥。

成群站冰排上 江鸥玩起“漂流”

春来江开，江开鸥来。2日，“哈报手机记者”手帕在道外区松浦大桥附近水域拍到了震撼的一幕：百余只江鸥“扎堆”在这里觅食和玩耍，吃饱了、玩累了，它们就站到冰排上面休息，顺着流动的江水往下游漂流，很是享受“江上漂流”的感觉。更有趣的是，这群江鸥顺流而下一道儿觅食，完事后还顶流飞回去，时而冲冲浪，时而展翅翻飞。有时数十只江鸥成行贴着江面逐飞，有时一只江鸥猛地探入水中衔起“战利品”。

“松浦大桥那边水域开阔，鱼虾更丰富，江鸥便聚集此处。”手帕说，早上和傍晚，江鸥的数量更多，现在大多集中在松浦大桥一带，道里江段也有一些。这批最早从南边飞回来的江鸥，一路迁徙消耗了大量体力，刚“进家门”也不客气，逛吃逛吃一顿开造，真把松花江当成了自己的食堂和游乐场。

“先头部队” 藏着“白头”“黑头”

有细心的市民发现，这些江鸥的嘴和脚都是红色的，但头部却“怪怪的”，有的黑、有的白，这是咋回事？据东北林业大学野生动物与自然保护地学院许青教授介绍，这是红嘴鸥，别称“水鸽子”“叨鱼郎”，喜集群活动，每年都是第一个飞回冰城。开江后，陆续返哈的红嘴鸥会越来越多，4月中下旬数量会达到最高峰，有的选择“安营扎寨”，有的继续北上。

专家解释称，现在市民看到的红嘴鸥的头羽有白有黑，是一种正常现象。不少鸟类都有夏羽和冬羽，红嘴鸥比较“特殊”，它只改变头羽的颜色。现在是春天，正是它们换羽的季节，“白头的”是红嘴鸥越冬时期的形象，目前有许多红嘴鸥已经进入到了夏季繁殖期，开始逐渐换羽，就由白头变成了黑头。由于换羽时间不同步，就出现有的是白色，有的是黑色，还有的是黑白相间的颜色。

候鸟分布北移 冰城常见5种鸥

受气候全球变化影响，今年，候鸟迁回北方的时间大大提前，候鸟的分布区域也出现北移现象。这些候鸟当中，有的在哈尔滨中途休息，有的则留下来繁育后代。江鸥是一种夏候鸟，只要春天冰雪消融、露出水面，它们就会出现。许青说，这个时候在松花江城区段看到的江鸥，一般都是红嘴鸥，如果幸运的话，还能看到体型较大的银鸥，不过它们是“过路鸟”，在冰城短暂停留和补给后，还要继续往北飞到西伯利亚等地繁殖。

哈尔滨的江鸥主要来自渤海一带的海鸥，目前哈市最常见的江鸥主要有5种，分别是红嘴鸥、须浮鸥、普通燕鸥、白额燕鸥和白翅浮鸥。其中，冰城春季数量最多的是红嘴鸥，它们大多爱在江边聚集，预计4月中下旬，市民就能在松花江上看到成百上千只规模的鸥群。


下月进入 最佳“赏鸥时刻”

哈尔滨是候鸟的主要繁殖栖息地，松江湿地是国内最大的原生态城市湿地。近年来，松花江水质进一步改善，鱼虾食物资源丰富，人们爱鸟护鸟意识不断增强，使得大量江鸥“安家”于此。

据介绍，哈尔滨地区的水鸟种类有40多种，代表种类有红嘴鸥、绿头鸭、苍鹭等，尤以红嘴鸥数量居多。从4月份北归到11月份南迁，江鸥成为陪伴市民时间最长的冰城水鸟。最近两年，江鸥分布已呈现出由沿江向市区内河迁飞的特点，群力何家沟水系、道里长岭湖等湿地也出现了大量江鸥。

江鸥生性活泼灵巧，喜欢集群活动，是最适宜户外观赏且颜值颇高的水鸟。待到天蓝水暖的“五一”，即迎来冰城一年中赏鸥的最佳时刻。

最后，请记住这条“赏鸥守则”：观鸟时不要驱赶或大声惊吓到它们，切勿随便投食。



“赏鸥”好去处

松花江城区段两岸

哈尔滨大剧院

太阳岛湿地

松浦大桥狗岛

呼兰河口

道外白鱼泡

大顶子山水坝

动脉血管出事，吓坏7旬老人！

微创介入术挽救“濒死”下肢

本报讯 都说千里之行始于足下，由此可见，一旦腿部出现问题，将会严重影响生活质量。最近，脚凉、脚痛、皮肤变色，让七旬老人孙先生受尽了苦头。黑龙江远东心脑血管医院副院长、周围血管科学科带头人、周围血管科主任（原黑龙江省医院周围血管外科主任）刘丽教授的成功救治，帮助他重新获得了健康。

坏疽久拖不治险截肢

孙大爷，3年前开始出现下肢发凉，腿部疼痛的症状。“起初走路没有不适感，我也没当回事。”孙大爷说，他怎么也没想到，好端端的突然走路成了问题，渐渐地每走一两百米就腿痛难忍，需要停下来休息一会，一家人都十分不解。

一个月前，孙先生的腿越来越疼，“刚开始就以为脚趾头疼是痛风，所以就上药店买的痛风药，吃了四五天一点效果没有，随后我就无意当中看看脚，这一看脚趾头黑了。”孙先生正纳闷这是怎么回事，为什么吃药不但没有缓解症状，反而更加严重了。就在这时，孙先生在看报纸的时候发现，“下肢麻、凉、疼，是下肢血管疾病”的报道，一下子就引起了孙先生的注意，报道中讲述的症状与自己目前的症状非常相符，于是孙先生立即赶往黑龙江远东心脑血管医院就诊。

介入术成功开通闭塞

黑龙江远东心脑血管医院副院长、周围血管科学科带头人、周围血管科主任（原黑龙江省医院周围血管外科主任）刘丽教授为孙先生接诊，通过检查发现孙先生双下肢动脉硬化并多发斑块形成，双侧股浅、胫前动脉至足背动脉闭塞，确诊为下肢动脉硬化闭塞症。必须尽快开通狭窄

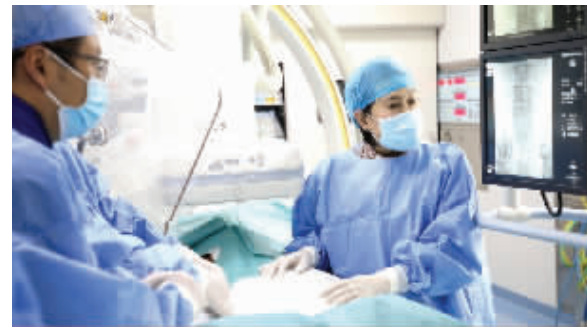的血管，否则将面临截肢的风险。

刘丽教授团队迅速行动，手术当天，通过术中造影发现，老人的下肢动脉重度狭窄且部分已经闭塞。刘丽教授在患者的腿根处取穿刺点，用导丝、导管将球囊送入动脉狭窄病变段，球囊支架扩张打通了动脉血管，血流重新恢复了通畅。

术后，孙先生表示，“我之前就听说过介入治疗，那時候就觉得这项技术真好，没想到也用在了自己的身上，果然远东医院没让我失望”。此次在远东医院的“治疗之旅”，也让孙先生在与病痛抗争的这段时光顺利画上了圆满的句号。

行走不便重视血管病

刘丽教授提醒，下肢动脉硬化闭塞症



刘丽教授手术中

早期表现为患肢的乏力，因供血不足导致下肢发凉、麻木，腿部肌肉痉挛，运动后甚至休息时下肢酸痛等症状。

随着病变进展，休息时可能也会感到疼痛，这标志着患者出现了严重的肢体缺血，甚至出现难以愈合的溃疡或大面积坏死，一部分患者最终面临截肢，甚至危及生命，尽早发现、尽早治疗至关重要。